



古石

後援会だより

URL: http://古石.com/

第3298号 発行令和2年8月 古石ひでさと後援会事務所 岩見沢市橋向南1条1丁目 TEL 26-2226

市政についてご提案、ご意見などがありましたらお聞かせください。

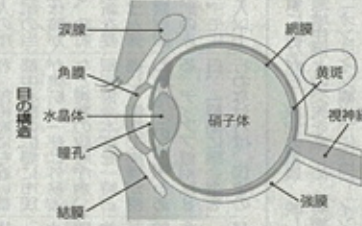
E-mail: furuishi@gray-plala.or.jp

高齢者での目の病気 白内障

白内障

水晶体が混濁して起こる

医療 Medical Treatment



80歳代以上の多くが発症 人間の眼珠で、カメラの構造でいえばレンズの役割を果たしているのが「水晶体」です。

眼内レンズにはいくつかのタイプが 一般的に行われる白内障手術は、局所麻酔下で、

「遠見」、手元がぼやけたり見たい方(近見)、中間距離がぼやけたり見たい方(中間)と、主に三つの焦点距離が選べますので、術後の生活スタイルに合わせて選択します。



「遠見」、手元がぼやけたり見たい方(近見)、中間距離がぼやけたり見たい方(中間)と、主に三つの焦点距離が選べますので、術後の生活スタイルに合わせて選択します。

その場合、レーシック後は角膜のカーブが通常と異なっていますので、術後のレンズの度数計算と選択を慎重に行います。

根本的な治療は手術のみ



年齢を重ねることで生ずることの多い「白内障」について、日本眼科学会認定の眼科専門医で日本白内障学会の評議員などを務める林眼科病院(福岡市博多区)の林院長に聞きました。

Medical Treatment

一部のピンポイントをは合わせる役割を担っています。水晶体は、「水晶体」と呼ばれる袋と「核」と呼ばれる中身から成っています。この、本来は透明である水晶体の核や皮質が混濁することで、目の中に入る光が遮られてしま

初期の症状は、物がかすんで見えて、まぶしさ、物が重なる、見えにくくなるなど、混濁が核が皮質によって異なります。また、白内障は進行して痛みを感じることはありません。初期であれば、症状を自覚していない方も多

さらには、水晶体や虹彩の部分に目の細胞からの分泌物がフケのようにたまる「落屑症候群」という病気の場合、眼内レンズの固定が難しいため、眼内レンズを眼球壁(後壁)に縫い付ける「眼内レンズ縫着術」が必要になることもあります。



東京富士美術館 フラワー展から

人生を潤す花の輝き②

力強く咲く白色と桃色の桜花。江戸末期の女性絵師・織田瑟々の晩年の作品である。「桜画」を描く三熊派に属し、17歳ごろに画壇にデビューする。写実的な描写から、鳥が本物と間違えて絵に止まったという逸話も残っている。

【案内】会期は8月23日(日)まで。月曜休館(ただし、きょう10日は開館し、翌11日が休館)。開館時間は午前10時から午後5時(入館は同4時半まで)。入場料などの詳細は東京富士美術館のホームページ

文政12年(1829年) 絹本着色、軸装(双幅) 114.0×42.3㍍(各) 東京富士美術館蔵